

## Hemophagocytic syndrome associated with Hodgkin lymphoma and Epstein-Barr virus infection. A case report

### Síndrome hemofagocítico asociado a linfoma de Hodgkin e infección por virus Epstein-Barr. Reporte de caso

Maura Noyola-García,<sup>1</sup> Ricardo Daniel González-Ríos,<sup>1</sup> Arturo Olascoaga-Lugo,<sup>1</sup>  
Marco Antonio Rodríguez-Flrido,<sup>2</sup> Brenda Lorena Rubio-Anguiano<sup>1</sup>

#### Abstract

**Background:** Hodgkin lymphoma is a malignant neoplasm of B lymphoid cells whose histologic characteristic is the presence of Reed-Sternberg cells in an inflammatory environment.

**Case report:** A 37-year-old woman with a history of up to 40°C fever for four months, progressive and bilateral decrease in hearing acuity, weight loss of up to 6 kg, cervical lymphadenopathy, hepatosplenomegaly, and pancytopenia. Auditory sensory neuropathy was confirmed. The patient developed hemophagocytic syndrome, therefore, infectious and autoimmune etiologies were ruled out. The CT scan revealed hepatosplenomegaly with thoracic and abdominal cervical nodes, with loss of fatty hilum. The laboratory tests showed evidence that suggested the reactivation of the Epstein-Barr virus. Through a submandibular node biopsy, the diagnostic conclusion was that lymphocyte-rich classical Hodgkin's lymphoma was present.

**Conclusion:** This is the first report in Latin American literature about a patient with hemophagocytic syndrome that is secondary to classic Hodgkin lymphoma and associated with Epstein-Barr infection.

**Key words:** Lymphocyte-rich Hodgkin lymphoma; Epstein-Barr virus; Hemophagocytic syndrome

Este artículo debe citarse como: Noyola-García M, González-Ríos RD, Olascoaga-Lugo A, Rodríguez-Flrido MA, Rubio-Anguiano BL. Síndrome hemofagocítico asociado a linfoma de Hodgkin e infección por virus Epstein-Barr. Reporte de caso. Rev Alerg Mex. 2020;67(2):183-188

#### ORCID

Maura Noyola-García, 0000-0002-4457-6621; Ricardo Daniel González-Ríos, 0000-0002-7148-6015;  
Arturo Olascoaga-Lugo, 0000-0002-6557-7180; Marco Antonio Rodríguez-Flrido, 0000-0003-4659-6324;  
Brenda Lorena Rubio-Anguiano, 0000-0001-8278-2517

<sup>1</sup>Instituto Mexicano del Seguro Social, Centro Médico Siglo XXI, Hospital de Especialidades, Ciudad de México, México

<sup>2</sup>Instituto Mexicano del Seguro Social, Centro Médico Siglo XXI, Hospital de Pediatría, Ciudad de México, México

Recibido: 2020-06-06

Aceptado: 2020-07-08

DOI: 10.29262/ram.v67i2.765

Correspondencia: Maura Noyola-García.  
mnoyola.g@gmail.com



## Resumen

**Antecedentes:** El linfoma de Hodgkin es una neoplasia maligna de células linfoides tipo B cuya característica histológica es la presencia de células de Reed-Sternberg en un medio inflamatorio.

**Caso clínico:** Mujer de 37 años, con fiebre de hasta 40 °C desde cuatro meses atrás, disminución bilateral y progresiva de la agudeza auditiva, pérdida ponderal de 6 kg, linfadenopatía cervical, hepatoesplenomegalia y pancitopenia. Se corroboró neuropatía sensorial auditiva. La paciente desarrolló síndrome hemofagocítico, por lo que se descartaron procesos infecciosos o autoinmunes. La tomografía reveló hepatoesplenomegalia, ganglios cervicales torácicos y abdominales con pérdida del hilio graso; en los estudios de laboratorio se evidenciaron datos sugerentes de reactivación del virus de Epstein-Barr. Mediante biopsia de ganglio submandibular se concluyó que se trataba de linfoma de Hodgkin tipo clásico rico en linfocitos.

**Conclusión:** La paciente descrita con síndrome hemofagocítico secundario a linfoma de Hodgkin clásico asociado a infección por Epstein-Barr constituye el primero caso reportado en la literatura latinoamericana.

**Palabras clave:** Linfoma de Hodgkin rico en linfocitos; Virus Epstein-Barr; Síndrome hemofagocítico

## Antecedentes

El síndrome hemofagocítico, también llamado linfohistiocitosis, es una condición patológica inmunitaria potencialmente mortal. Fue descrita por primera vez en 1939 por Scott y Robb-Smith. Esta enfermedad puede desarrollarse de forma primaria (hereditaria) o secundaria (adquirida) a procesos infecciosos predominantemente virales, enfermedades autoinmunes, y neoplasias, entre otras.<sup>1,2</sup> Describimos un caso atípico de síndrome hemofagocítico secundario a linfoma de Hodgkin clásico rico en linfocitos asociado a reactivación de infección por virus de Epstein-Barr.

## Caso clínico

Mujer de 37 años sin antecedentes de enfermedades crónicas o exposición a mielotóxicos. Ingresó al hospital por fiebre intermitente de cuatro meses de evolución, con picos de 40 °C, disminución progresiva de la agudeza auditiva de forma bilateral y pérdida de peso no intencionada de 6 kg; fue tratada con diversos esquemas antimicrobianos por cuadro de infección de vías respiratorias superiores, con mejoría temporal de la sintomatología.

Ante la fiebre persistente fue hospitalizada para protocolo diagnóstico. A la exploración se identificó palidez mucotegumentaria, adenopatías cervicales y submandibulares de aproximadamente 2 cm, duras, adheridas a planos profundos, no dolorosas, con

prueba de Weber central y Rinne positivo bilateral. Los hallazgos en la audiometría fueron compatibles con neuropatía sensorial y la resonancia magnética cerebral descartó lesión estructural.

Los resultados de los exámenes de laboratorio fueron los siguientes: leucocitos 2.31 células/mm<sup>3</sup>, hemoglobina 7.8 g/dL, hematócrito 23.1 %, plaquetas 44 000 células/mm<sup>3</sup>, neutrófilos 2.14 células/mm<sup>3</sup>, creatinina 1.56 mg/dL, triglicéridos 295 mg/dL, albúmina 1.7 g/dL, bilirrubina total 10.25 mg/dL, bilirrubina directa 7.40 mg/dL, aspartato aminotransferasa 27 UI/L, alanino aminotransferasa 17 UI/L, deshidrogenasa láctica 264 UI/L, gamma-glutamilo transferasa 558 UI/L, fosfatasa alcalina 745 UI/L, fibrinógeno 429 mg/dL, dímero D 6.17 ng/mL, ferritina 13633 ng/mL, IgG 1110 mg/dL, IgM 42.1 mg/dL, IgA 294 mg/dL, IgE 626 UI/mL. Se descartó inmunodeficiencia común variable. El perfil Torch indicó anticuerpos IgG del virus de Epstein-Barr contra el antígeno de cápside viral, positivos contra el antígeno nuclear, con IgM del virus de Epstein-Barr negativo. Microglobulina β<sub>2</sub> 3.36 mg/L, patrón de ANA AC-7 1:320, anti-ADN de doble cadena y anti-SM negativos. La carga viral para virus de Epstein-Barr fue de 26 980 copias/mL.

Mediante aspirado de médula ósea se observó serie eritroide sin alteraciones, serie linfocítica con 3 % de células plasmáticas de aspecto reactivo, serie

mieloide con predominio de metamielocitos, megabandas, algunas vacuolas, sin hemofagocitos. Por tomografía toracoabdominal se identificaron múltiples adenopatías supra e infra diafragmáticas y hepatoesplenomegalia (figura 1).

La biopsia de ganglio submandibular mostró lesión neoplásica, maligna, linfoide, con necrosis aleatoria en parches. Las células neoplásicas eran escasas y se caracterizaron por células de Reed-Sternberg y de Hodgkin; el resto de la celularidad fue extensa y reactiva compuesta por abundantes células plasmáticas y linfocitos maduros. La inmunohistoquímica mostró positividad para CD30 y CD15 en el aparato de Golgi de las células neoplásicas, CD3 positivo en linfocitos reactivos, CD138 positivo en células plasmáticas reactivas y Ki67 con índice de proliferación celular de 20 %. Las tinciones de Giemsa, Grocott, Ziehl-Neelsen y la PCR para micobacterias fueron negativas (figuras 2 y 3).

Se descartó inmunodeficiencia primaria, enfermedades autoinmunes e infecciosas como tuberculosis y hongos. Se concluyó que se trataba de linfoma de Hodgkin clásico, variedad rica en linfocitos asociada a reactivación del virus de Epstein-Barr. Se inició tratamiento con inmunoglobulina y quimioterapia de rescate por alta carga tumoral, con respuesta poco favorable. La paciente presentó colestasis y datos de choque séptico asociado a neumonía nosocomial; falleció cuatro semanas después del ingreso hospitalario.

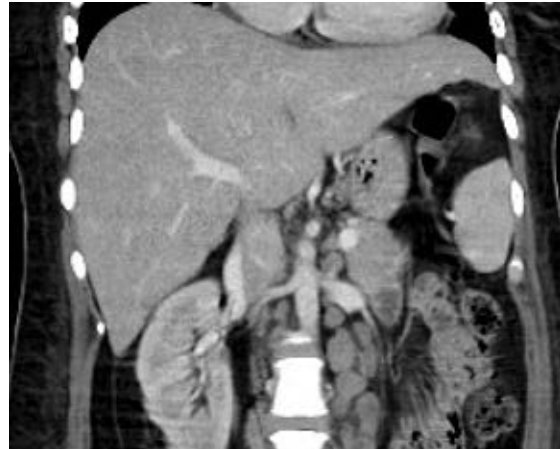

Figura 1. Tomografía axial computarizada toracoabdominal: aumento del tamaño del hígado, principalmente del lóbulo izquierdo; bazo con eje de 14 cm, hipodensidades mal delimitadas de entre 5 y 15 mm, múltiples crecimientos ganglionares en las cadenas paratraqueales inferiores bilaterales, precavales, paraaórticas y mesentéricas, con pérdida de la morfología del hilio graso.

## Discusión

El síndrome hemofagocítico se caracteriza por supervivencia inadecuada de los histiocitos asociada a una función citotóxica defectuosa de los linfocitos T y las células *natural killer*. La activación inadecuada de los macrófagos y linfocitos produce una retroali-

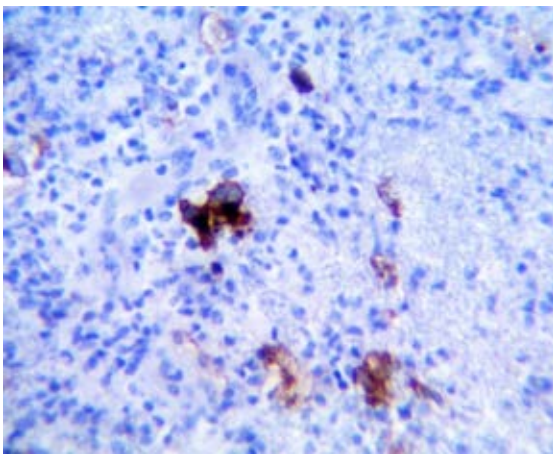


Figura 2. CD30 positivo membranar y en aparato de Golgi de células neoplásicas. Inmunohistoquímica 40×.

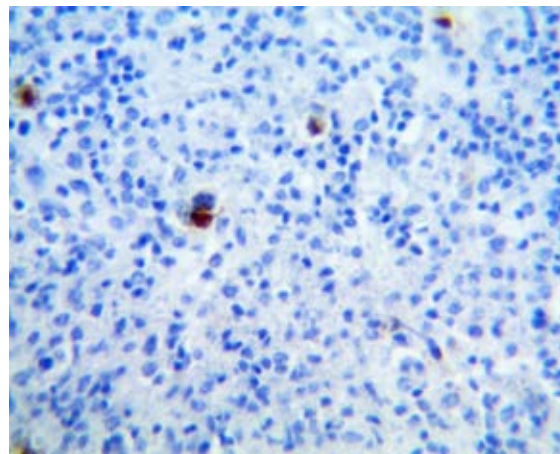


Figura 3. CD15 positivo en aparato de Golgi de células neoplásicas. Inmunohistoquímica 40×.

mentación positiva inapropiada que conduce al desarrollo de un estado hiperinflamatorio denominado “tormenta de citocinas”, relacionada con la aparición de los principales hallazgos clínicos y bioquímicos de esta enfermedad, que contribuye al daño tisular y falla orgánica progresiva.<sup>3</sup>

El diagnóstico se establece según las pautas establecidas por la Sociedad de Histiocitos y actualizadas en 2004, de las cuales la paciente presentó cinco criterios (cuadro 1). Los signos clínicos cardinales de esta enfermedad son fiebre alta persistente, hepatoesplenomegalia y otros datos bioquímicos como citopenias, hipertrigliceridemia, hipofibrinogenemia y ferritina elevada, la cual por arriba de 10 000 µg/L ha demostrado 90 % de sensibilidad y 96 % de especificidad para síndrome hemofagocítico. La hemofagocitosis no es un criterio obligatorio y puede o no estar presente.<sup>2,3</sup>

En 2015, Fardet *et al.* desarrollaron el H Score en un análisis retrospectivo de pacientes con diagnóstico histológico de síndrome hemofagocítico debido a la dificultad para emplear marcadores, como la actividad de las células *natural killer* y del receptor soluble de la interleucina 2, así como la necesidad de un diagnóstico rápido, tomando en consideración nueve variables: tres clínicas, cinco biológicas y una

histológica. Encontraron que con una puntuación < 9 había una probabilidad < 1 % de cursar con síndrome hemofagocítico, mientras que > 250 puntos indican una probabilidad de 99 % de cursar con la enfermedad.<sup>4</sup> En este caso se calculó un H Score de 215 puntos (probabilidad de 93 a 96 % para síndrome hemofagocítico).

La hipoacusia neurosensorial es una manifestación atípica del síndrome hemofagocítico, principalmente cuando la causa es genética; sin embargo, también se ha descrito en la forma secundaria asociada a virus de Epstein-Barr y a su vez como una rara manifestación de infección por este virus; el mecanismo fisiopatológico que la produce aún no se conoce con certeza.<sup>5</sup>

Los pacientes con cáncer son propensos a desarrollar síndrome hemofagocítico, principalmente quienes padecen neoplasias hematológicas, especialmente linfomas.<sup>2</sup> En el caso descrito, el estudio histopatológico fue clave en el diagnóstico, al evidenciar datos compatibles con linfoma de Hodgkin, neoplasia de células linfoides tipo B. Esta enfermedad tiene distribución bimodal, con un pico de incidencia entre los 20 y 30 años de edad y otro alrededor de los 55 años. En México, esta enfermedad representa cerca de 1.3 % de la carga de cáncer, de

Cuadro 1. Criterios diagnósticos para síndrome hemofagocítico<sup>1</sup>

De acuerdo con el ensayo HLH-2004	Datos de la paciente
1. Diagnóstico molecular consistente con síndrome hemofagocítico: mutación de PRF1, UNC13D, STXBP1, RAB27A, STX11, SH2D1A o XIAP	—
2. Criterios clínicos y de laboratorio (deben cumplirse al menos cinco)	
Fiebre ≥ 38.5 °C	Sí
Esplenomegalia	Sí
Citopenias (al menos dos líneas celulares)	
• Hemoglobina < 9 g/L (en niños < 4 semanas: hemoglobina < 100 g/L)	Hemoglobina 7.8 g/dL
• Plaquetas < 100 000/µL	Plaquetas 44 000 células/mm <sup>3</sup>
• Neutrófilos < 1000/µL	
Hipertrigliceridemia o hipofibrinogenemia	
• Triglicéridos en ayuno > 265 mg/dL	Triglicéridos 295 mg/dL,
• Fibrinógeno < 150 mg/dL	
Hemofagocitosis en médula ósea, ganglios o bazo	—
Ferritina > 500 ng/mL	13 633 ng/mL
CD25 soluble > 2400 UI/mL	—

acuerdo con el reporte Globocan 2018, y la variedad clásica rica en linfocitos es un subtipo raro que representa 5 % de los casos reportados.<sup>6</sup> Se presenta generalmente en > 40 años, con predominio en el sexo masculino, y suele manifestarse clínicamente con adenopatías periféricas, aunque en 15 % se puede observar masas mediastinales y asociación con infección por el virus de Epstein-Barr hasta en 50 % de los casos. A nivel histopatológico, la principal característica es la presencia de células de Reed Sternberg rodeadas de abundantes linfocitos T reactivos, además de células plasmáticas o eosinófilos; en la inmunohistoquímica hay positividad para CD30 y CD15.<sup>6,7</sup>

Como hallazgo adicional, en el caso descrito se evidenció una carga viral elevada para virus de Epstein-Barr. A pesar IgM sérica negativa que sugiere infección por este agente, hallazgos similares se han encontrado en relación con infección crónica activa por virus de Epstein-Bar, generalmente linfomas T y NK; recientemente se ha reportado asociación con linfomas tipo B.<sup>8</sup>

En un estudio retrospectivo de 34 pacientes con linfoma Hodgkin que desarrollaron síndrome hemofagocítico se detectó una fuerte asociación con virus

de Epstein-Barr (94 %). Se piensa que la proteína latente de la membrana 1 (LMP-1) podría inducir la producción excesiva de factor de necrosis tumoral alfa por las células infectadas, lo cual lleva al proceso hemofagocítico.<sup>9</sup>

El tratamiento precoz con etopósido tiene impacto en la supervivencia: en una cohorte de 20 pacientes con linfocitosis hemofagocítica asociada a virus de Epstein-Barr se encontró una supervivencia de 13.2 *versus* 9.4 % en el grupo tardío. El pronóstico actualmente es sombrío, ya que en el Registro Internacional de Linfocitosis Hemofagocítica se reporta que 21 % sobrevive cinco años, con supervivencia mayor en los pacientes tratados con trasplante de células hematopoyéticas en comparación con quienes recibieron quimioterapia estándar.<sup>10</sup>

El caso descrito es el primero informado en la literatura latinoamericana acerca de síndrome hemofagocítico secundario a linfoma de Hodgkin clásico asociado a infección por Epstein-Barr.

### Declaración de conflicto de intereses

Los autores declaran no tener ningún conflicto de intereses.

---

## Referencias

1. Ramos-Casals M, Brito-Perón P, López-Guillermo A, Khamashta MA, Bosch X. Adult haemophagocytic syndrome. *Lancet*. 2014;383(9927):1503-1516. DOI: 10.1016/S0140-6736(13)61048-X.
2. George MR. Hemophagocytic lymphohistiocytosis: review of etiologies and management. *J Blood Med*. 2014;5:69-86. DOI: 10.2147/JBM.S46255
3. Brisse E, Outers CH, Matthys P. Advances in the pathogenesis of primary and secondary haemophagocytic lymphohistiocytosis: differences and similarities. *Br J Haematol*. 2016;174(2):203-217. DOI: 10.1111/bjh.14147
4. Fardet L, Galicier L, Lambotte O, Marzac C, Aumont C, Chahwan D, et al. Development and validation of the H Score, a score for the diagnosis of reactive hemophagocytic syndrome. *Arthritis Rheumatol*. 2014;66(9):2613-2620. DOI: 10.1002/art.38690
5. Arslan F, Karagöz E, Beköz HS, Ceylan B, Mert A. Epstein-Barr virus-associated haemophagocytic lymphohistiocytosis presenting with acute sensorineural hearing loss: a case report and review of the literature. *Infez Med*. 2017;25(3):277-280. Disponible en: [https://www.infezmed.it/media/journal/Vol\\_25\\_3\\_2017\\_13.pdf](https://www.infezmed.it/media/journal/Vol_25_3_2017_13.pdf)
6. Pérez-Zúñiga JM, Aguilar-Andrade C, Álvarez-Vera JL, Augusto-Pacheco M, Báez-Islas PE, Bates-Martín RA, et al. Linfoma de Hodgkin. *Rev Hematol Mex*. 2019;20(2):124-130. DOI: 10.24245/rhematol.v20i2.3101
7. Townsend W, Linch D. Hodgkin's lymphoma in adults. *Lancet*. 2012;380(9844):836-847. DOI: 10.1016/S0140-6736(12)60035-X
8. Cohen JI, Jaffe ES, Dale JK, Pittaluga S, Heslop HE, Rooney CM, et al. Characterization and treatment of chronic active Epstein-Barr virus disease: a 28-year experience in the United States. *Blood*. 2011;117(22):5835-5849. DOI: 10.1182/blood-2010-11-316745

9. Ménard F, Besson C, Rincé P, Lambotte O, Lazure T, Canioni D, et al. Hodgkin lymphoma-associated hemophagocytic syndrome: a disorder strongly correlated with Epstein-Barr virus. *Clin Infect Dis.* 2008;47(4):531-534. DOI: 10.1086/590152.
10. Arico M, Janka G, Fischer A, Henter I, Blanche S, Elinder G, et al. Hemophagocytic lymphohistiocytosis. Report of 122 children from International Registry. FHL Study Group of the Histiocyte Society. *Leukemia.* 1996;10(2):197-203.